RADIOLOGIA ODONTOLÓGICA.

4º SEMESTRE .

Professor Antonio Dutra.

Técnicas radiográficas extrabucais.

São técnicas empregadas para tomadas radiográficas com filmes colocados fora da cavidade bucal.

Divisão :

1 Lateral da mandíbula para exame do ângulo e ramo.

2 Lateral da mandíbula para exame do corpo.

3 Póstero anterior da mandíbula.

4 Póstero anterior do seio maxilar.

5 Axial – submentoniana .

6 Lateral dos tecidos duros e moles.

Filmes e acessórios usados

1 Filmes :

a) Quanto ao tamanho : os filmes usados em radiografias extraorais obedecem às seguintes dimensões :

13 x 18 cm , 18 x 24cm, 24 x 30 cm e 30 x 40 cm.

b) Quanto a sensibilidade : são de grande sensibilidade , ultra-rápidos e não possuem o "picote" como os filmes periapicais.Para identificá-los colocamos no canto inferior do chassi as letras de chumbo d ou e . Podem ser Screen (para usar com ecrans) ou No Screen (não precisam dos ecrans).

c) Encontrados no mercado em embalagens com 25, 100 ou 150 filmes , embalados em um único envelope .

O filme Kodak No Screen é acondicionado individualmente.

D) Acessórios :

d.1 Chassi : dispositivo no interior do qual ficam os filmes e os ecrans.

d.2 Ecrans :dispositivos usados para aumentar o efeito fotográfico dos raios X , diminuindo o tempo de exposição.

Precauções .

Alguma precauções devem ser tomadas antes mesmo da colocação dos filmes em posição :

Óculos , próteses removíveis , brincos , correntes , grampos e outros , devem ser removidos para que não interfiram na interpretação radiográfica.

Indicações :

Como complemento dos exames radiográficos intra orais (quando esses não permitirem uma avaliação segura e completa da região desejada)

Quando o paciente apresenta trismo .

Na delimitação de grandes áreas patológicas.

Na localização de corpos estranhos, raízes residuais , dentes inclusos , impactados e supranumerários.

Na localização e delimitação de fraturas ósseas.

Na pesquisa de cálculos salivares nos canais das glândulas parótida e sublingual.

Na Ortodontia , para verificação : do crescimento e desenvolvimento , das anormalidades crânio faciais , para análises dos casos e diagnóstico , para avaliação progressiva da correção ortodôntica e determinação do tipo facial .

Lateral da mandíbula para exame do ângulo e ramo

Indicações : quando o paciente apresenta trismo ; para pesquisa e localização de corpos estranhos ; para delimitação de área patológica da região ; para controle pós operatório e para pesquisa de cálculos salivares no canal ou ducto de Wharton.

Posição do paciente : Plano sagital inclinado 30º em relação a vertical.

Posição do chassi : O chassi deve estar inclinado 30º em relação a vertical e colocado paralelamente a região a ser radiografada , o mais próximo possível da face , isso provocará maior nitidez e menor distorção.

Incidência : ângulo vertical 0º , ângulo horizontal 90 º , feixe central de raios X pouco abaixo do ângulo da mandíbula , do lado oposto a ser examinado.

Distância foco filme de aproximadamente 50 cm e tempo de exposição 0,6 segundos para 65 KVP e 10 mA.

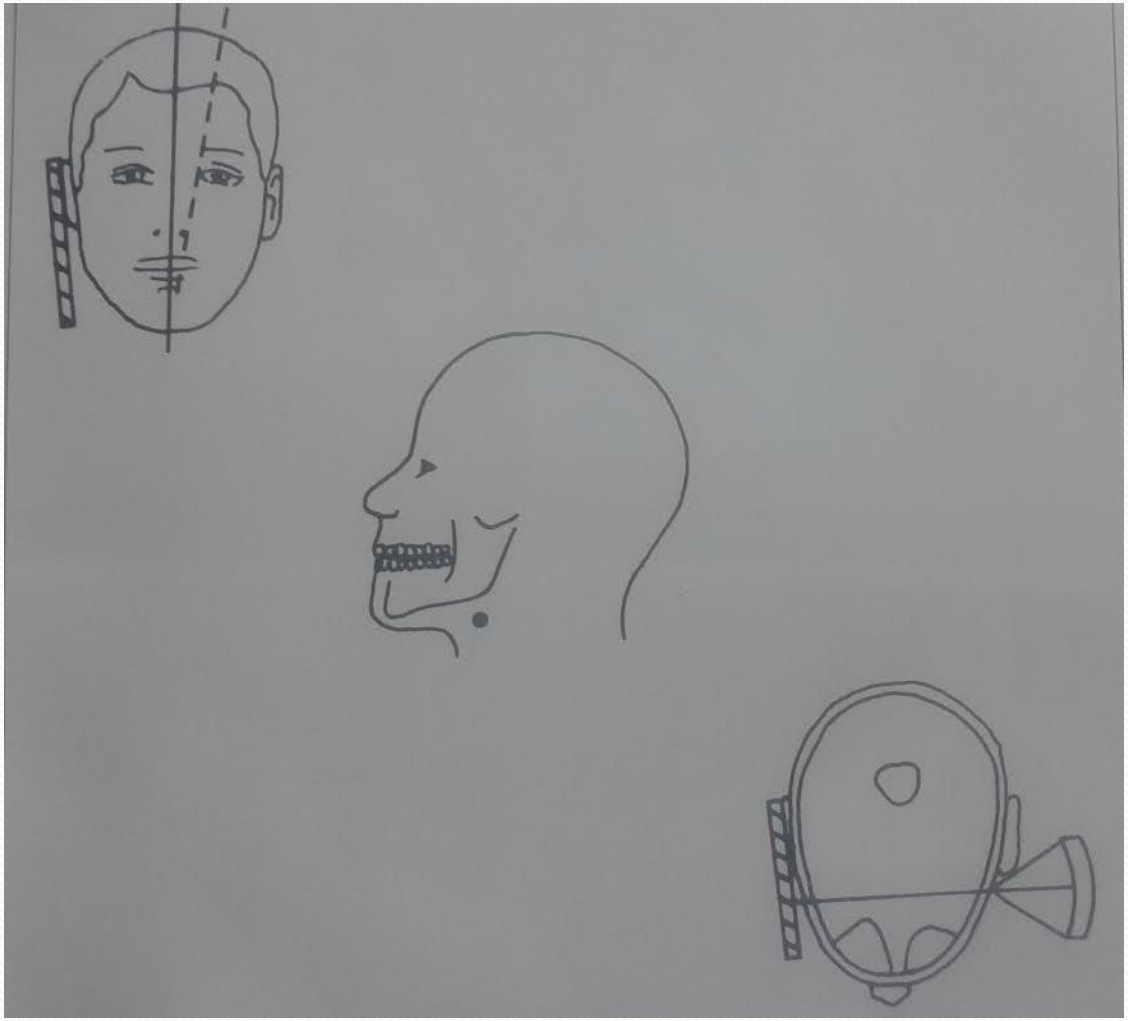

Lateral da mandíbula para exame do corpo.

Indicações : paciente com trismo ; pesquisa e localização de corpos estranhos, raízes residuais , dentes inclusos, impactados e supra numerários ;localização e delimitação de áreas patológicas ; pesquisa de cálculos salivares no canal de Wharton ; localização de fraturas e controle pós operatório.

Posição do paciente : paciente tenta aproximar o ápice nasal e o mento do chassi , que encontra-se inclinado 30º em relação a vertical

Posição do chassi : inclinado 30º em relação a vertical

Incidência : vertical 0º e horizontal 90º , feixe de raios X em direção ao ângulo da mandíbula do lado oposto a ser examinado.

Distância foco filme 50 cm e tempo de exposição 0,6 s para 65 KVP e 10 mA .

Póstero anterior para exame do ramo e ângulo da mandíbula.

Indicações : paciente com trismo ; localização e determinação das direções , extensão e complexidade das fraturas ; verificação da relação fratura/ órgãos dentários; pesquisa e localização de corpos estranhos , raízes residuais dentes inclusos , impactados e supranumerários ; localização e delimitação de áreas patológicas e controle pós operatório.

Posição do paciente : plano sagital perpendicular ao plano horizontal pontos mento – nasio encostados no filme.

Posição do chassi perpendicular ao plano sagital.

Incidência : vertical 0 º , horizontal 90 º , feixe de raios X dois cm acima do ângulo da mandíbula.

Distância foco filme 1,52 metros , 80 kVA e 10 mA.tempo de exposição 2 segundos.

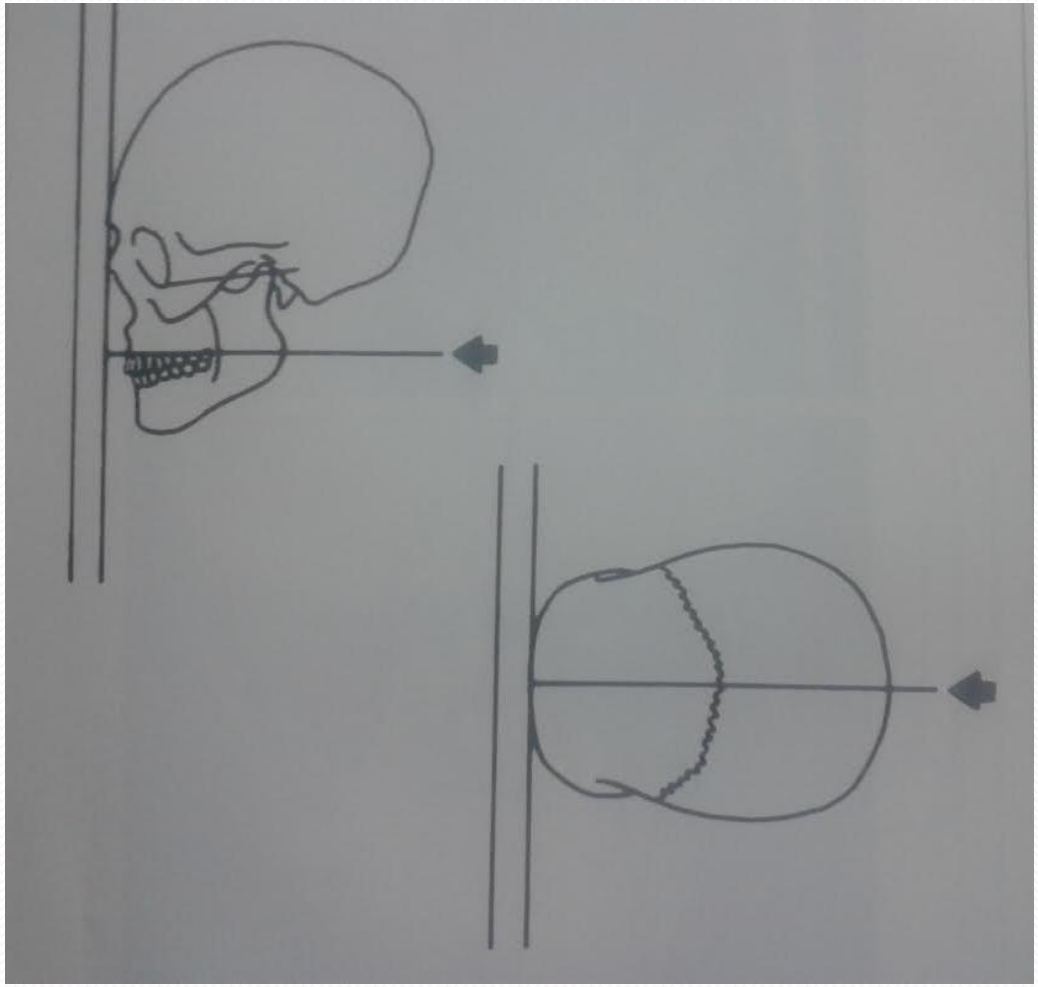

Póstero anterior do seio maxilar (P.A.Waters)

Indicações : pesquisa de sinusites do seio maxilar; pesquisa e localização de corpos estranhos , dentes e fragmentos de raízes no interior dos seios ; localização e delimitação de áreas patológicas ; para localização e delimitação de fraturas da maxila.

Posição do paciente : plano sagital perpendicular ao plano horizontal , , mento encostado no chassi , e ápice nasal afastado 2 cm aproximadamente do chassi.

Posição do chassi , perpendicular ao plano horizontal.

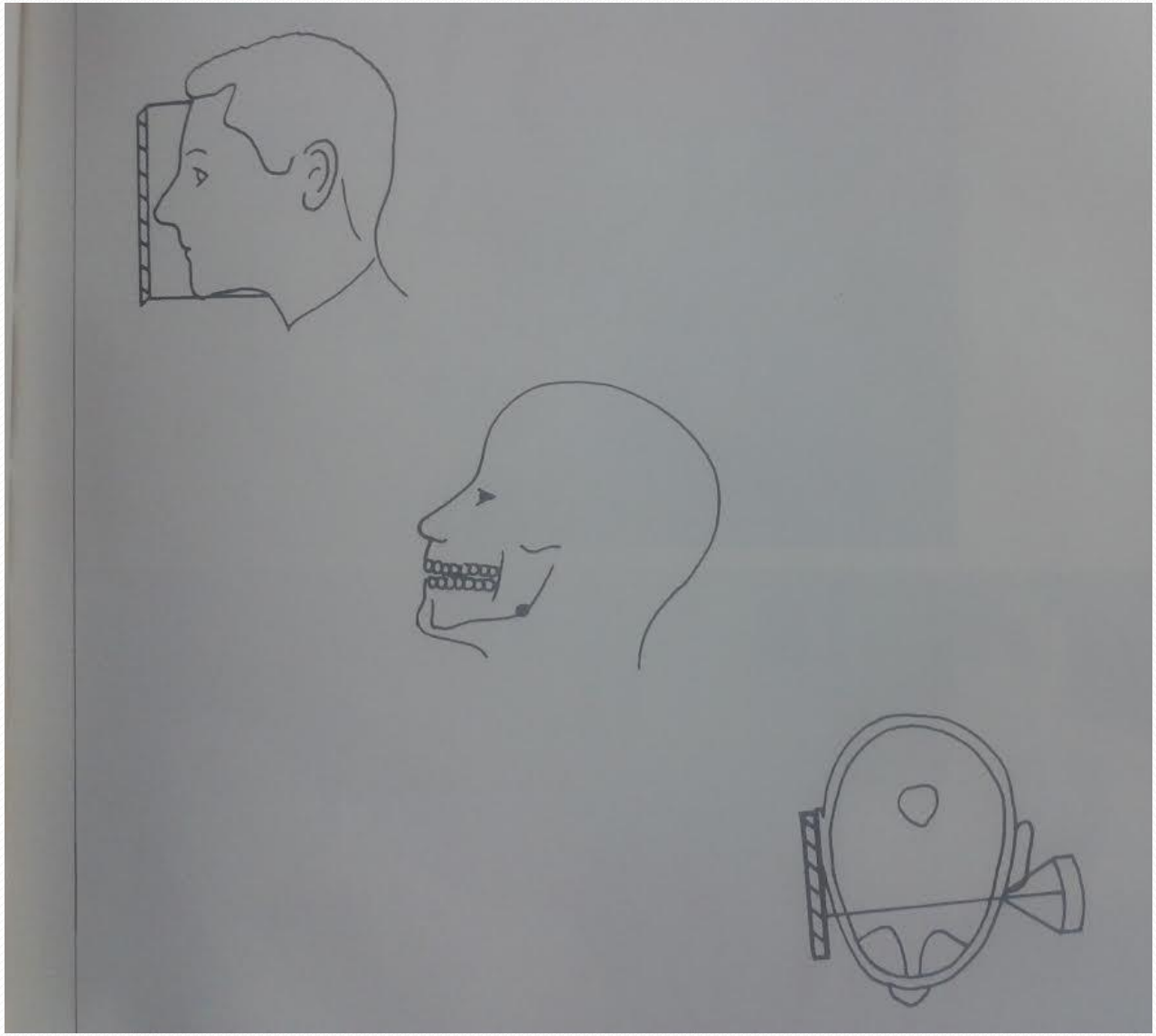

Incidência : ângulo vertical 0º , ângulo horizontal 90º , feixe de raios X , ponto imaginário da linha que tangencia a órbita.

Distância foco filme 1,52 metros , 80 kVA e 10 mA , tempo de exposição 2,5 segundos

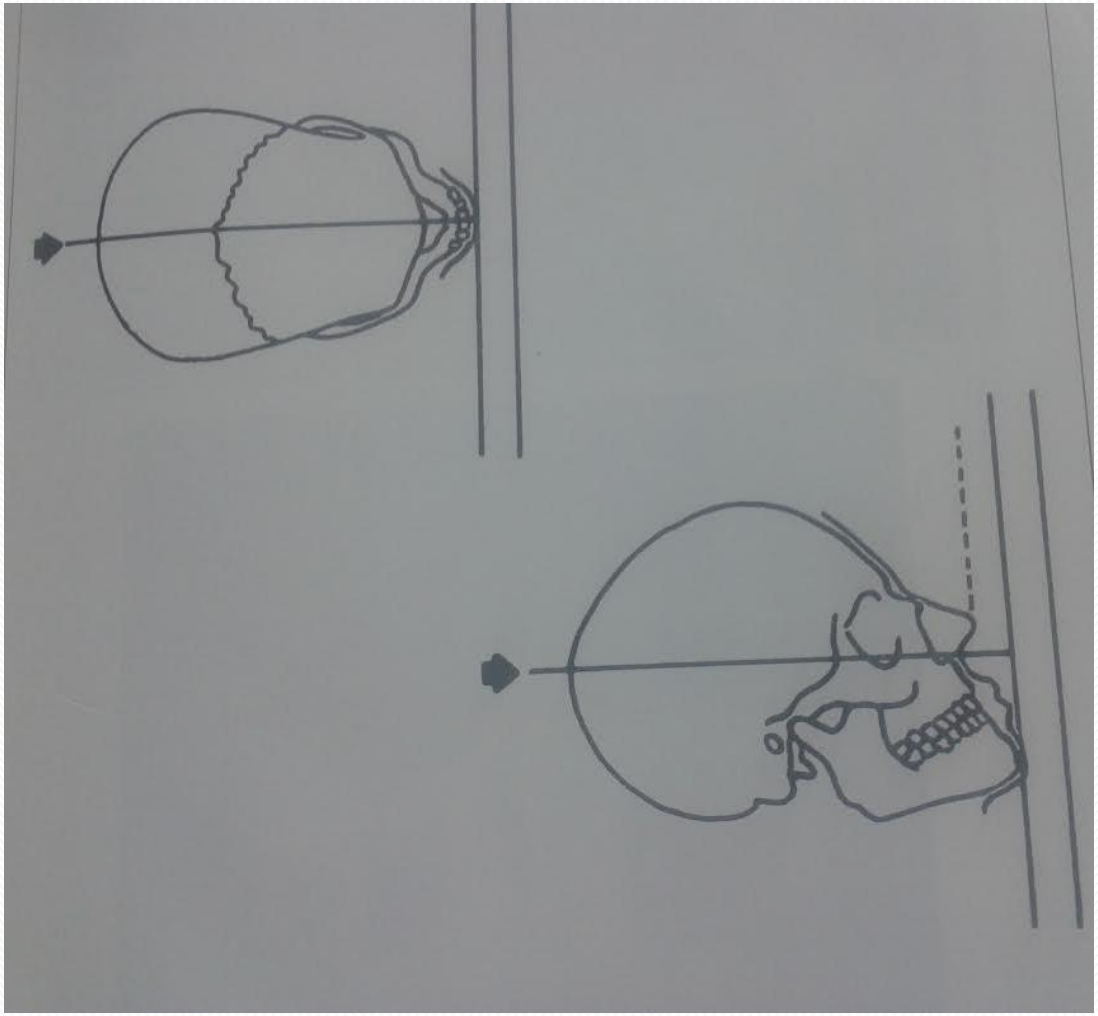

Radiografia axial (Hirtz)

Indicações : para pesquisa e localização de fraturas do arco zigomático ; para pesquisa da integridade da parede posterior do seio maxilar ; para exame da mandíbula , avaliação do processo coronóide e côndilo.

Posição do paciente : Plano sagital perpendicular ao plano horizontal , com a sutura interparietal encostada no chassi.

Posição do chassi : perpendicular ao plano horizontal.

Incidência : ângulo vertical 0º e ângulo horizontal 90º.

Feixe principal de raios X 2 cm abaixo da cavidade orbitária .

Observe que nesta incidência o feixe é ântero posterior.

Distância foco filme : 1,52 metros , 80 kVA e 10mA ,

Tempo de exposição 2,0 segundos.

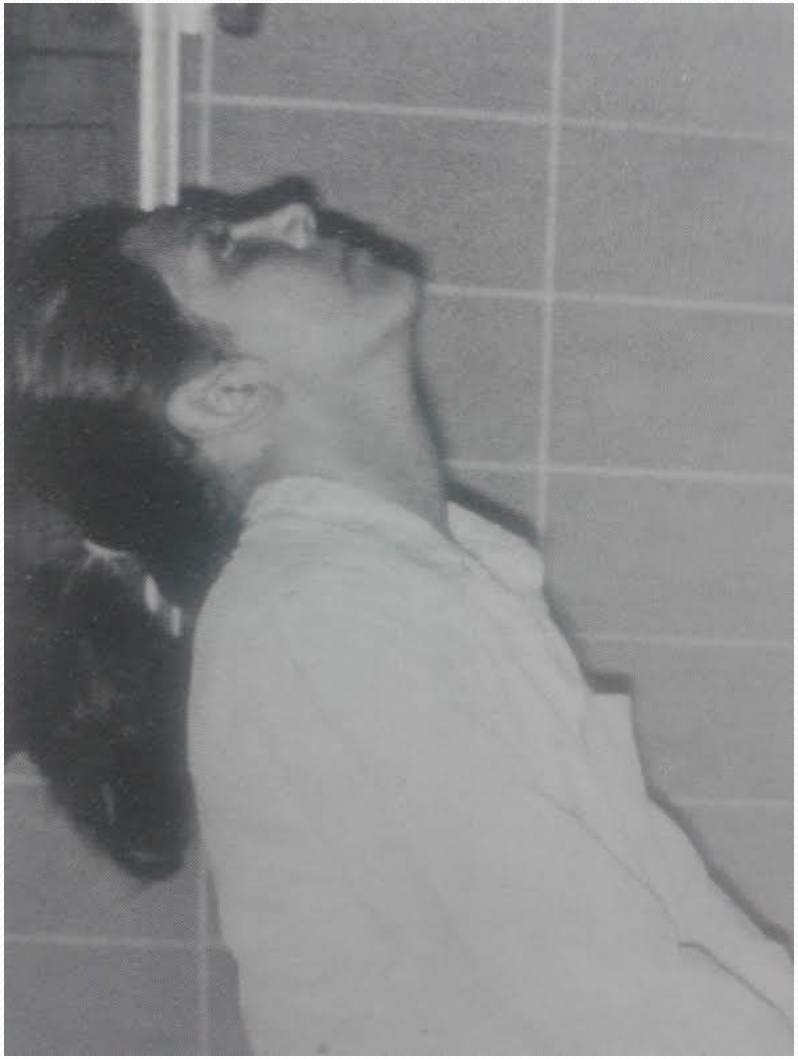

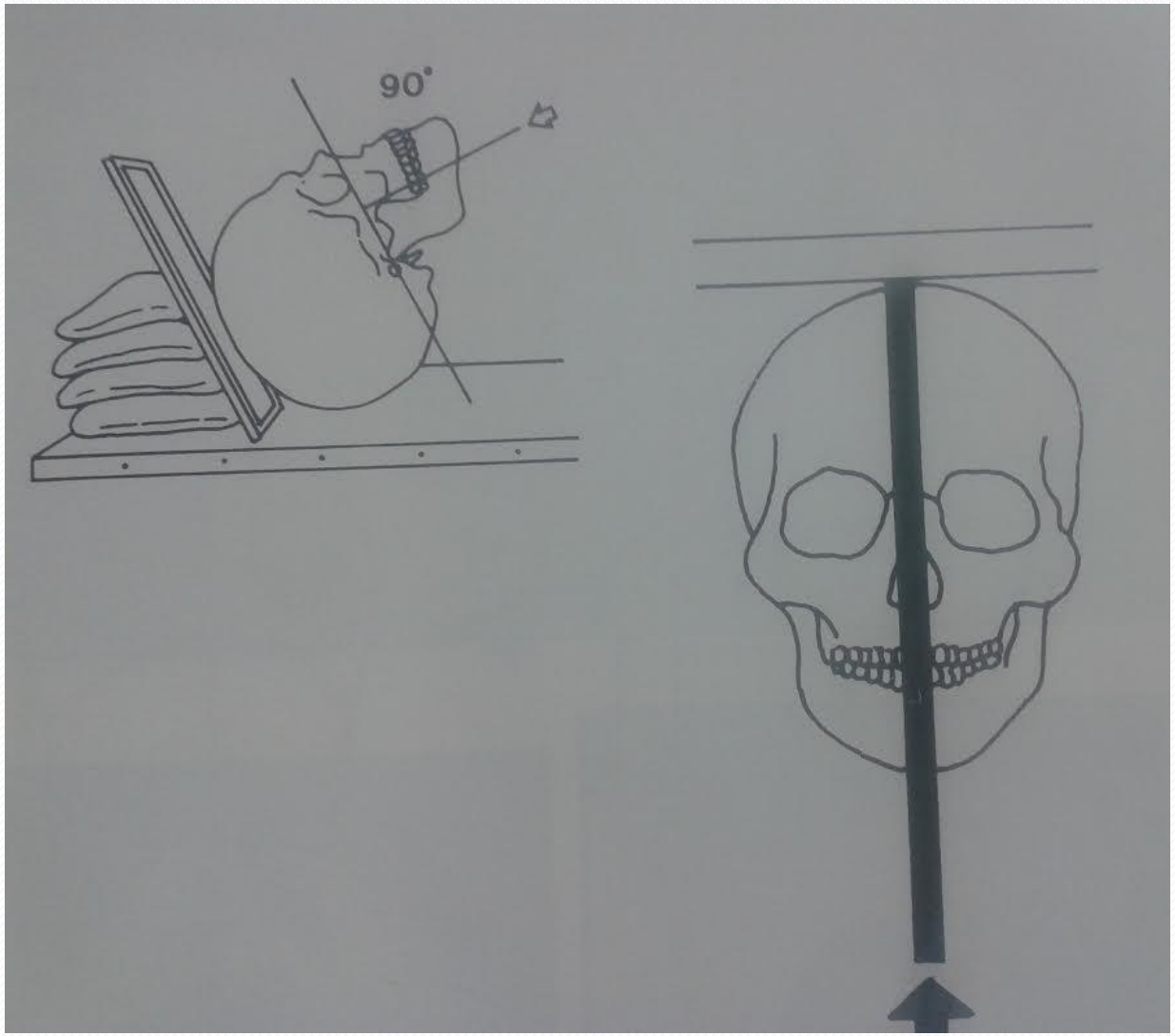
90°

Lateral da cabeça para tecidos duros e moles

Indicações : localização ,delimitação , extensão e complexidade das fraturas ósseas ; pesquisa e localização de corpos estranhos , raízes residuais , dentes inclusos , impactados e supranumerários; localização e delimitação de áreas patológicas ; pesquisa de anomalias de crescimento e desenvolvimento crânio facial ; e controle pós operatório.

Posição do paciente , plano sagital perpendicular ao plano horizontal , Plano de Camper paralelo ao plano horizontal.

Posição do chassi : perpendicular ao plano horizontal.

Incidência : ângulo vertical º , ângulo horizontal 90º ,

Feixe principal na região do tragus do lado oposto ao examinado .
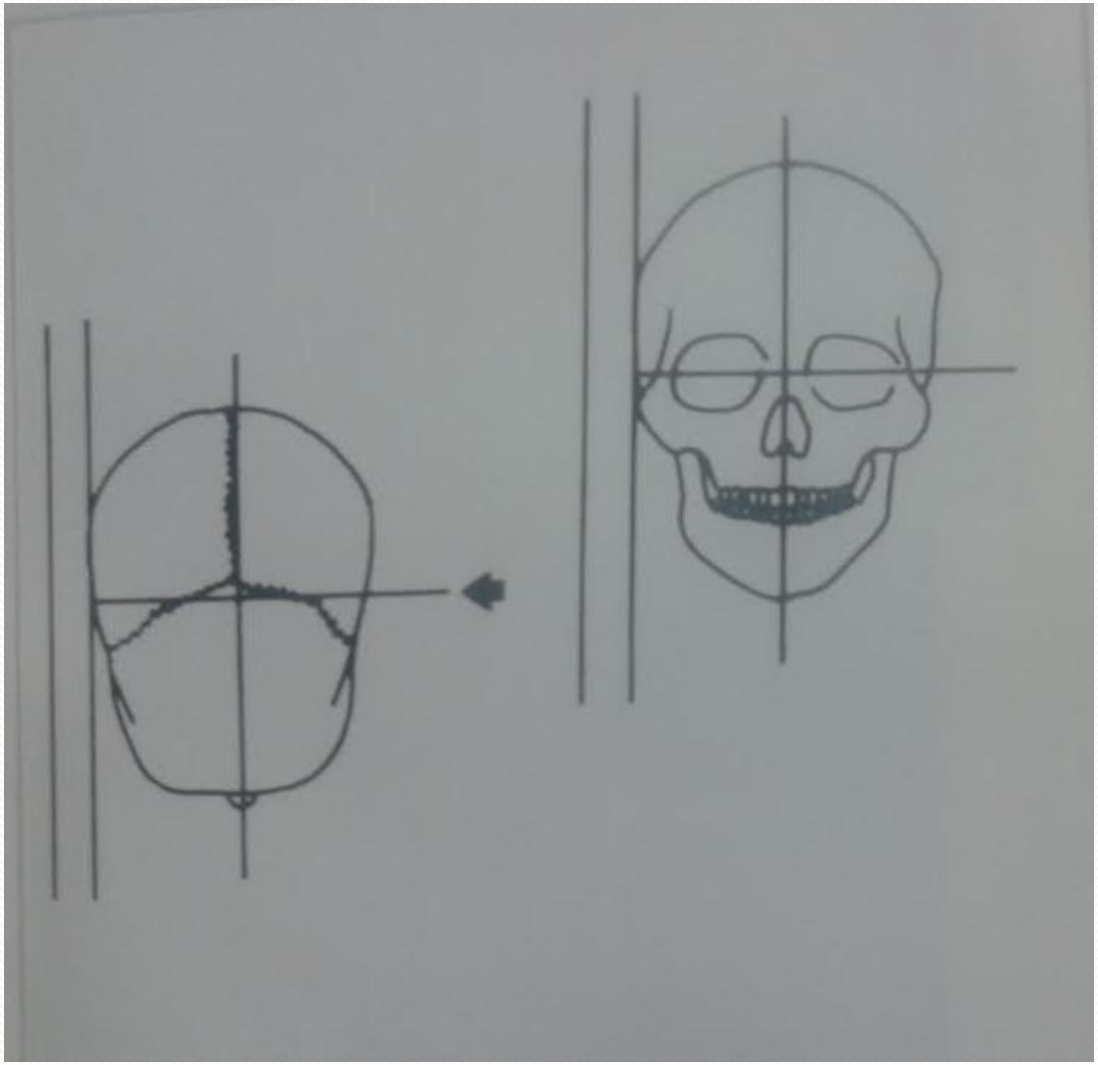
Distância foco filme , 1,52 metros , 80kVa e 10 mA , tempo de exposição , 1,5 segundos.